

درمان جراحی کیست هیداتیک ریه

نگارش

پروفسور یحیی عدل و دکتر منوچهر صدیق

استاد کرسی جراحی دانشکده پزشکی دستیار بخش جراحی بیمارستان سینا

کیست هیداتیک ریه رویه‌رفته از بیماریهای شایع ریه در ایران است. سابقاً این بیماری بعلت کمی یا عدم وسائل رادیولوژی بندرت تشخیص داده میشد ولی امروزه با دردست داشتن این وسائل بسهولت قابل تشخیص است. بطوریکه آمار نشان میدهد از نظر شیوع پس از کیست هیداتیک کبد قرار دارد نکته‌ای که در مورد درمان همواره باید بمخاطر سپرد خوش‌خیم بودن این عارضه است. اصولاً کسی نباید از جراحی کیست هیداتیک ریه تلف شود و اگر جراحی وسائل کافی برای این عمل دردست ندارد بایستی از اقدام بعمل خودداری کند. ناگفته نماند که در صورتیکه کیست مدت مدیدی در ریه بماند دستخوش عوارض متعددی میگردد. مثلاً ممکن است بداخل برنش باز شده و محتوی آن بصورت و میک خارج گردد. در این حالت کیست دچار عفونت شده و حالت دملی بخود میگردد یا ممکن است بداخل پلور باز شده تولید هیدروپنوموتورا کس نماید. در این حالات عمل جراحی مشکل‌تر و پرمخاطره‌تر است.

از نظر کلینیکی غالباً در سؤال از بیمار بعلائمی مثل سرفه یا خونریزی از سینه پی میبریم در امتحان فیزیکی ندرتاً علامت واضحی موجود است در مورد امتحان کازونی و واینبرگ باید گفت که انقدر که منفی بودن آن در رد بیماری مؤثر است مثبت شدنش در اثبات مرض اثری ندارد. بسا اوقات که وجود پارازیت‌هایی مثل کرم امعاء به مثبت شدن این آزمایش کمک مینماید. تنها وسیله‌ای که تشخیص را مسجل میکند همان رادیوگرافی است که تصویر کیست را غالباً بصورت مدور یا در صورتیکه در کناره‌های ریه باشد بامختصر تغییر شکل نشان میدهد کیست‌ها تقریباً

در نصف موارد متعدد است. گاهی يك کیست بزرگ و چند کیست كوچك در يك ریه دیده میشود و زمانی کیستهای متعددی در هر دو ریه وجود دارد. واضح است که عمل کیستهای دو طرفه مخاطره بیشتری را در بردارد ولی ما خوشبختانه تا کنون مرگ و میری از کیست های دو طرفه نداشته ایم.

در مواردی که در تشخیص کیست مشکوک هستیم هرگز نباید مبادرت به پونکسیون کیست نمود چه این عمل خود باعث ترکیدن کیست به جنب میگردد ترکیدن کیست بجنب اولاً باعث شوک شدید میشود و از طرف دیگر هیدروپنوموتورا کسی بوجود میآورد که درمان جراحیش مخاطرات بیشتری در بردارد.

عمل جراحی :

همانطور که گفته شد از آنجائیکه کیست هیداتیک ریه بیماری خوش خیمی است بایستی در عمل جراحی آن دقت فراوان بکاربرد تا بقیمت جان بیمار تمام نشود. و از طرف دیگر نقص عضوی را باعث نگردد. اعمالی مثل لو بکتومی، پنومونکتومی و زونکتومی بهیچوجه صلاح نیست چه باین ترتیب مقدار زیادی از پارانشیم سالم ریه را بی جهت بر میداریم. فقط در مواردی که تعداد بالنسبه زیادی کیست در يك لوب جمع شده و ارزش عملی (۱) آن قسمت از ریه از بین رفته باشد لو بکتومی مجاز است در غیر این حالت بخصوص صلاح است که در تمام موارد خود کیست را بدقت خارج نمود. غالباً در نظر اول ممکن است بنظر رسد که يك کیست بزرگ تمام يك لوب ریه را گرفته و باین ترتیب جراح عمل لو بکتومی را بهترین معالجه بیماری پندارد ولی این حقیقت را نباید از خاطر دور داشت که کیست نسج ریه را از بین نبرده بلکه بتدریج که از اطراف رشد نموده است پارانشیم ریه را رویهم جمع و متراکم کرده و باد را آوردن خود کیست ریه و وضعیت ابتدائی خود را از سر میگیرد. پس برداشتن لوب ریه صلاح نیست.

شرایط عمل :

شرایطی را که برای عمل جراحی کیست هیداتیک بایستی در نظر گرفت

بقرار زیر اند :

۱- بیهوشی با «جریان بسته» توسط بیهوشی دهنده مجرب در حقیقت اعمال جراحی روی قفسه صدری از تاریخی در مملکت ما رایج گردید که بیهوشی جدید باب شد. بیهوشی دهنده لوله‌ای بداخل تراشه بیمار وارد کرده و از آنجا میتوان ریه‌های را که عمل جراحی بر رویش صورت میگیرد از کار بیاندازد. بطوریکه باریه طرف مقابل تنفس مینماید.

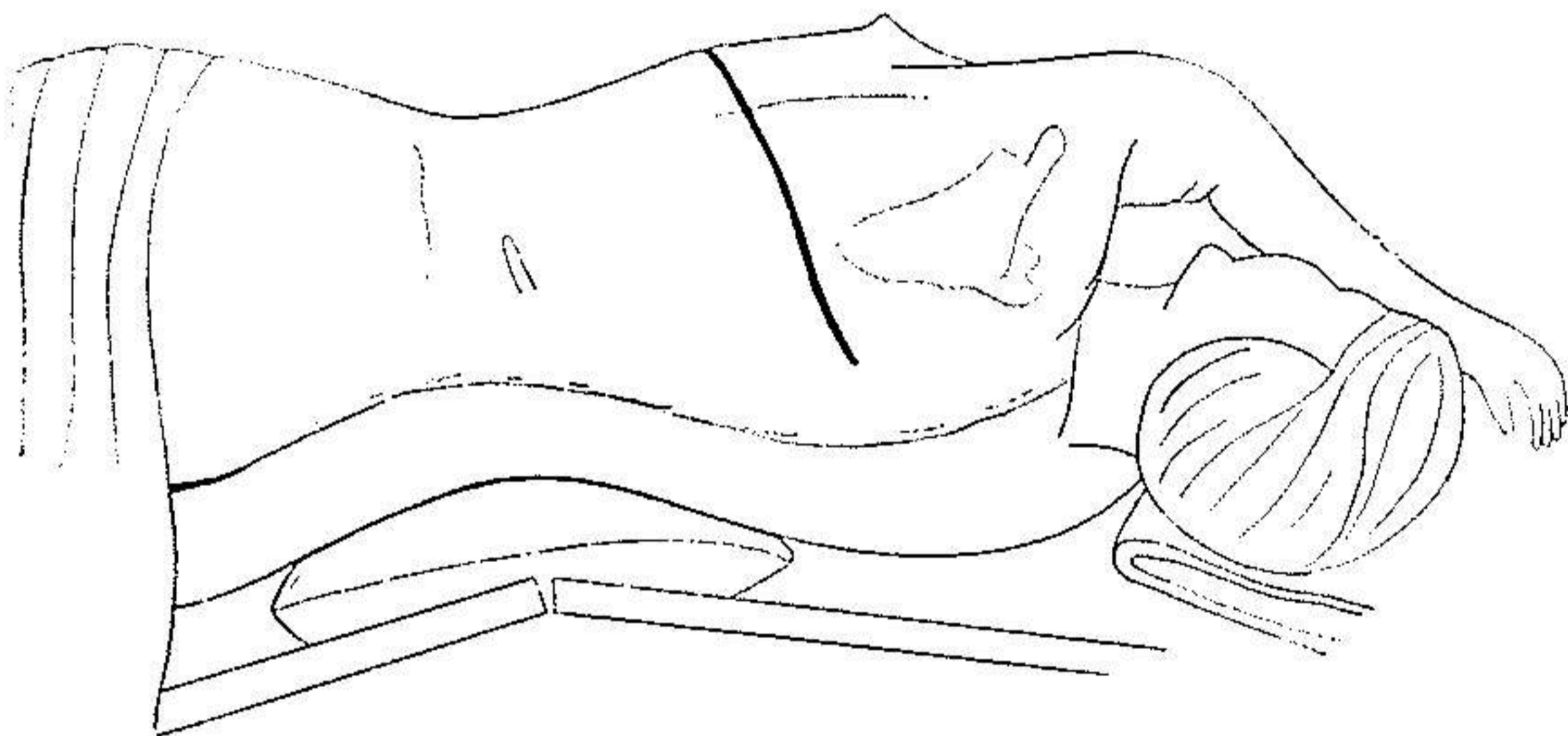
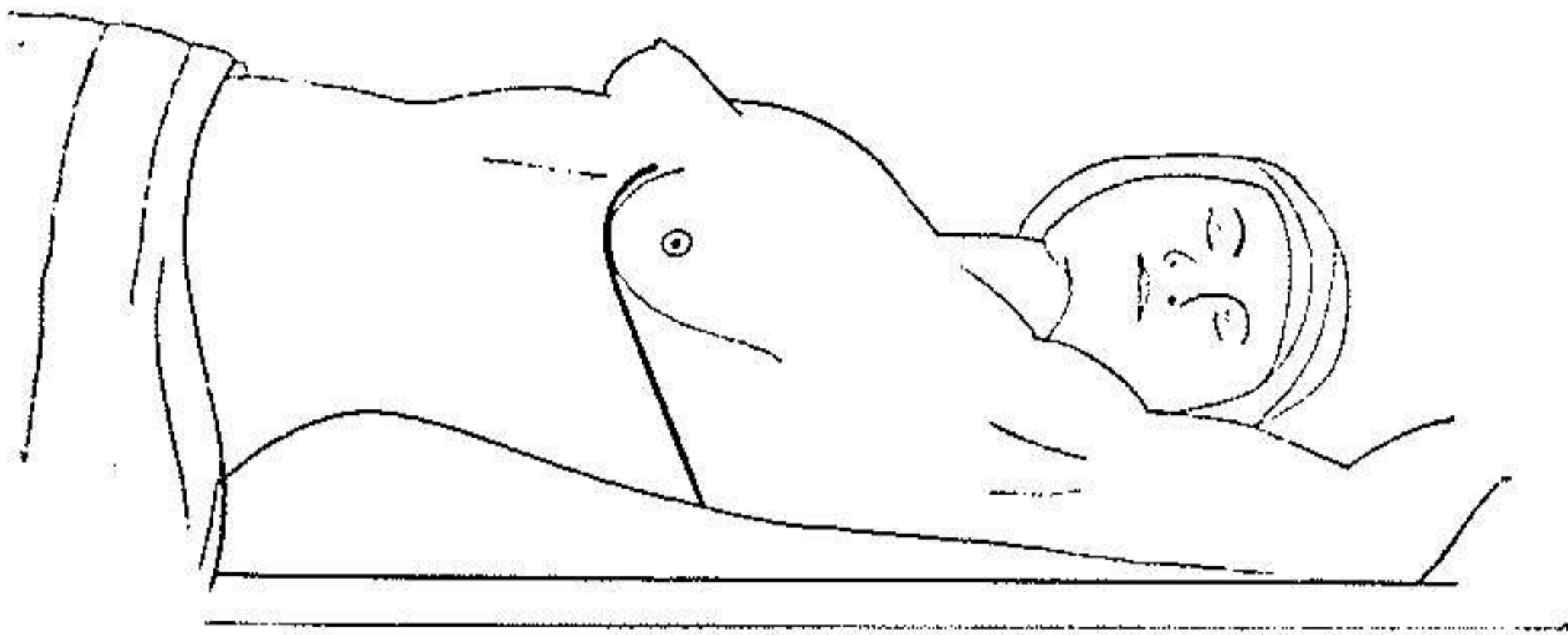
۲- داشتن اسپیراتور بامکنده از اهم و سائل لازمه است بطوریکه بجرأت میتوان گفت که بدون وجود اسپیراتور نباید به عمل جراحی کیست هیداتیک ریه اقدام نمود.

۳- در دست داشتن رادیو گرافی از رخ و نیمرخ ریه بیمار بطوریکه بتوان محل کیست را مشخص نمود. صلاح است که رادیو گرافی دیگری دوروز قبل از عمل جراحی بعمل آید یا حداقل قبل از عمل جراحی از ریه مریض رادیوسکپی نمود زیرا با استناد بر رادیو گرافی یکی دو ماه قبل نمیتوان قفسه صدری بیمار را باز کرد چه بسا اوقات که در ظرف همین مدت کیستهای جدیدی در سایر نواحی ریه ظاهر شده‌اند که جراح از وجود آنها غافل است رادیو گرافی در جهات دیگر و تومو گرافی به تعیین محل کیست کمک بیشتری مینماید مخصوصاً در تومو گرافی و جود کیستهای دیگری که گاهی در خلف کیست اصلی قرار دارند آشکار میگردد.

تکنیک عمل :

هدف عمل کیست هیداتیک ریه باز کردن قفسه صدری و خارج نمودن کیست است. برای اینکار معمولاً شکافی در طرف مربوطه در امتداد دنده پنجم یا ششم میدهیم طول شکاف بین ۲۰ تا ۲۵ سانتیمتر بوده و بسته به وضعیت و محل کیست ممکن است نسبت بخط زیر بغلی جلوتر یا عقب تر قرار گیرد. پس از بریدن پوست و نیام و عضلات بروی دنده رسیده، پریوست آنرا روئینه کرده و دنده را با کوسه و توم بر میداریم. در يك مورد مجبور شدیم که حتی کمی از انتهای تحتانی استخوان پارو را برداریم.

تا قفسه صدري بهتر باز گردد. اين عمل در اطفال كه جدار قفسه صدري نرمي دارند غالباً لازم نيست بطوريكه از فاصله فضاي بين دنده‌اي ميتوان قفسه صدري را باز نمود. در هر حال پس از دنده برداري پلور را باز کرده وارد قفسه صدري ميشويم. در اين موقع



شکل ۱ و ۲ - شمای برش از جلو و عقب

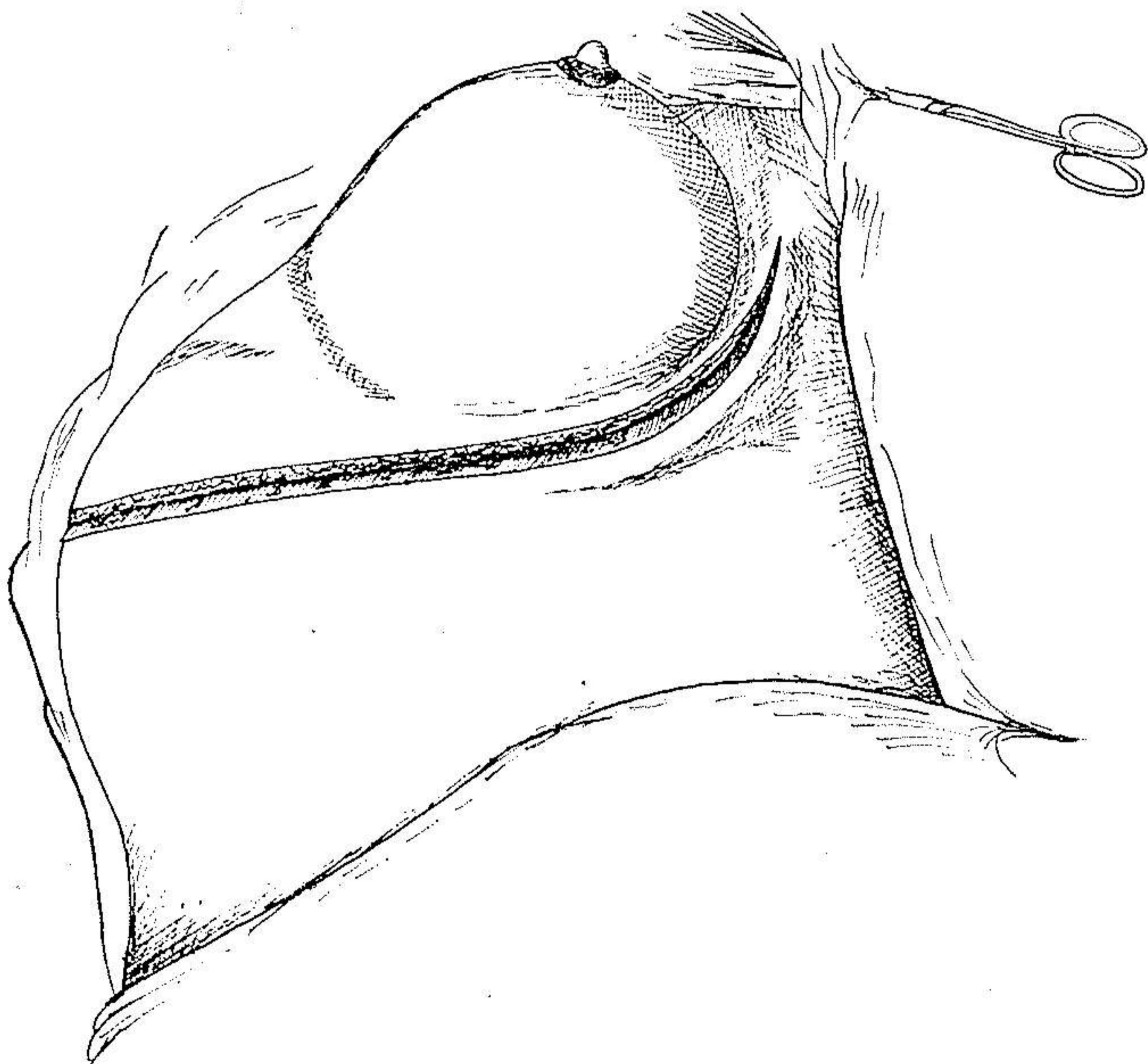
اگر تور خود کار مخصوص را سوار کرده به تفحص و ضعیفیت ریه میپردازیم. گاهی در صورتیکه کیست بزرگ بوده و در قسمت محیطی قرار داشته باشد با چشم برجستگی آنرا میتوان دید ولی در هر حال بالمس میتوان تمام کیست‌ها را تشخیص داد. در این حال در صورتیکه در وجود یا عدم کیست مشکوک باشیم میتوان از تو مر مشکوک پونکسیون بعمل آورد. در صورتیکه مایع مخصوص کیست که بسیار شفاف است خارج شد وجود کیست مسلم است گاهی اوقات با وجودی که کیست هیداتیک در کار است پونکسیون با اصطلاح سفید بوده و چیزی عاید نمیکند علت این امر این است که

مایع کیست جذب شده و محتوی کیست بصورت مایع غلیظی در آمده که از سوراخ سوزن خارج نمیگردد.

در هر حال پس از گذاردن گاز طویل در اطراف ناحیه‌ای که محتوی کیست

است نسج ریه‌ای که روی کیست را پوشانیده می‌شکافیم تا کیست ظاهر گردد. نویسندگان

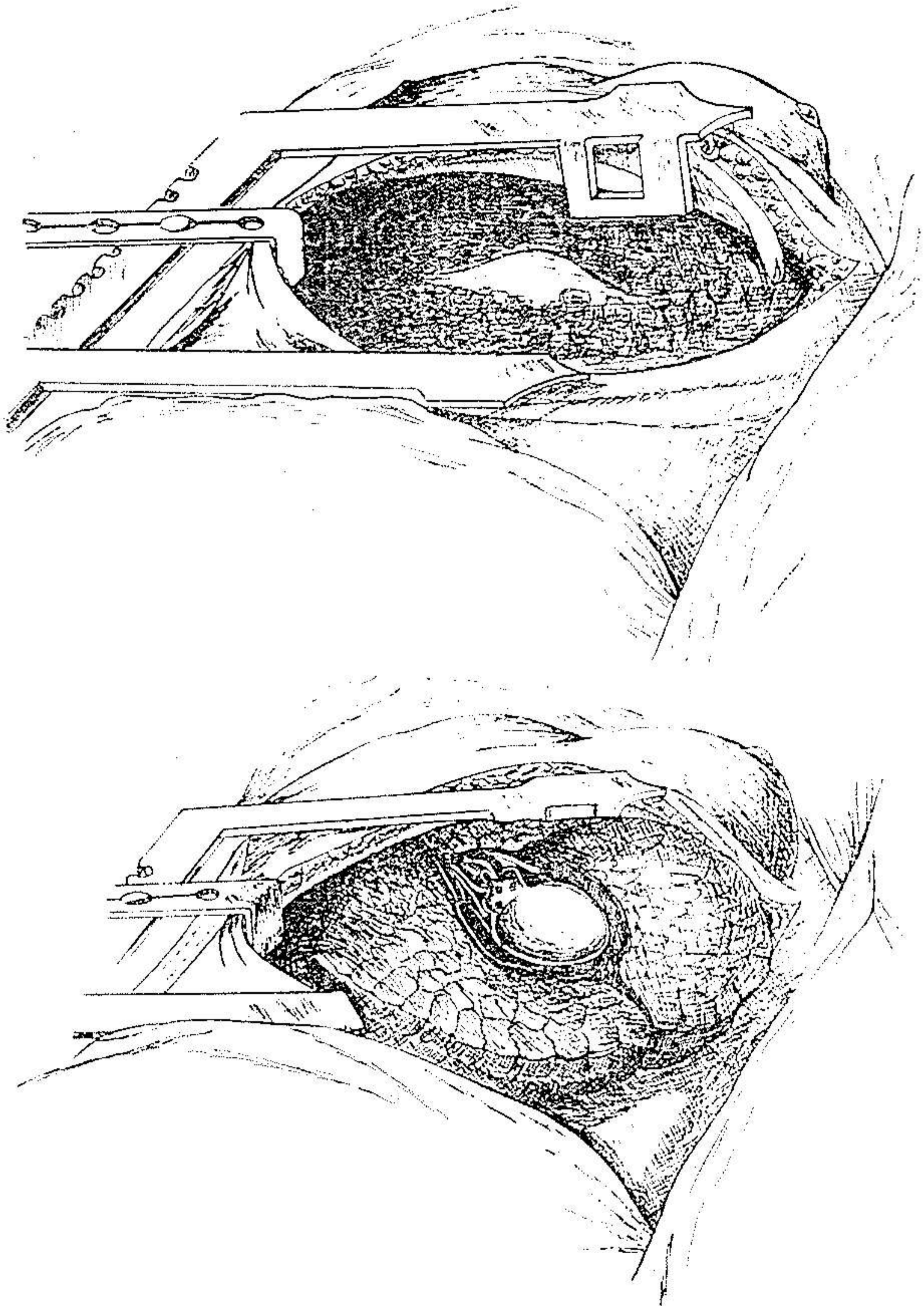
کتب کلاسیک همیشه روی این نکته تأکید میکنند که بایستی کیست هیداتیک را



شکل ۳ - برش پوست

سالم و بدون پاره شدن خارج کرد. ولی عملاً مشاهده میشود که در پنجاه درصد موارد کوچکترین دستکاری برای خارج نمودن کیست منجر به پاره شدن آن میگردد علت این امر همان تحت فشار بودن کیست است. برای رفع این اشکال صلاح است که ابتدا

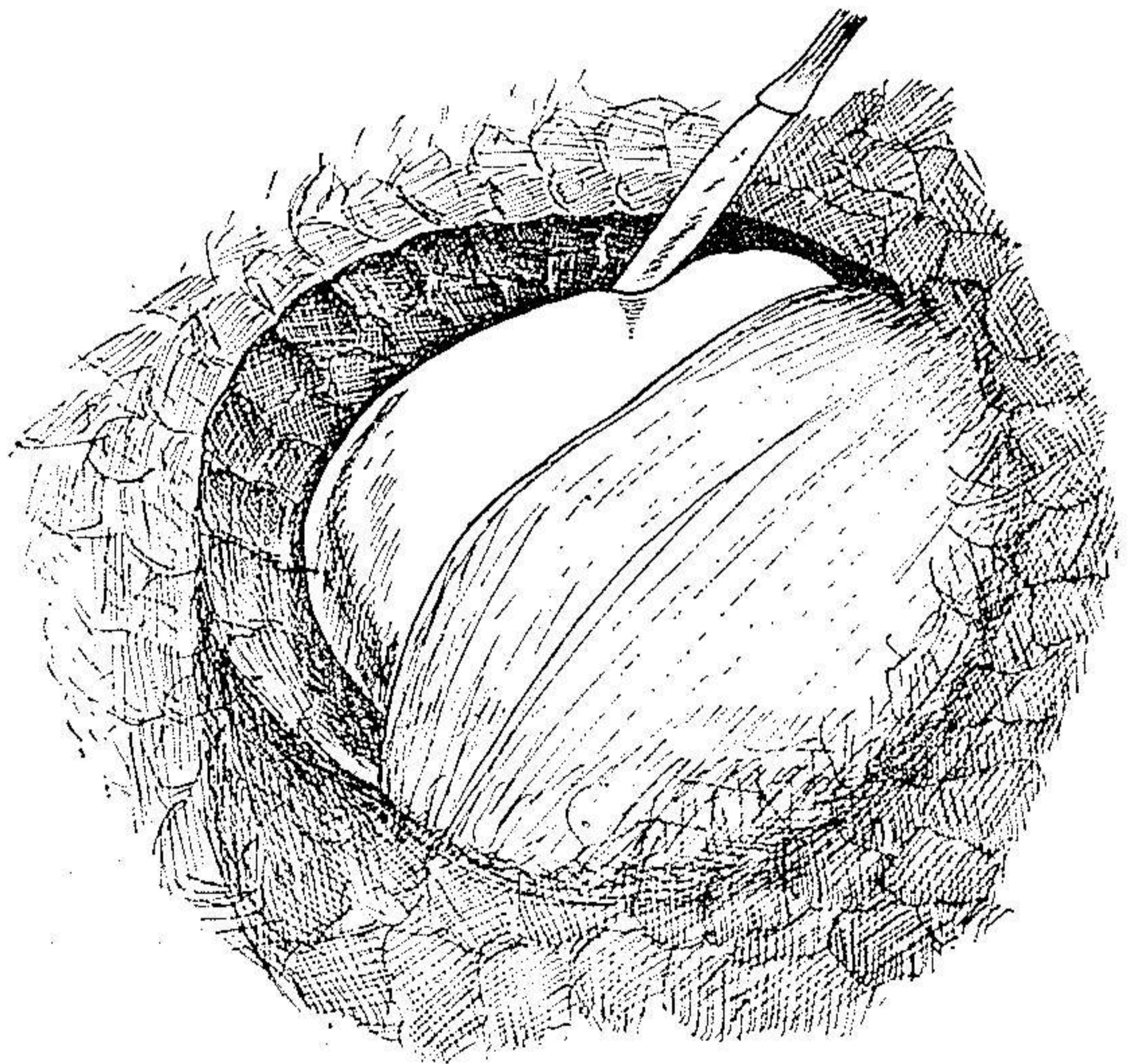
باسوزن و سرنگ مقداری از محتوی کیست را خارج کرد تا از فشار داخلی آن کاسته



شکل ۴ و ۵ - قفسه صدری باز شده منظره کیست ریه نمایان است
شده سپس از همان سوزن مقداری محلول آب نمک پنج درصد وارد کیست نمود تا

پارازیت بقیه محتویات کیست کشته شوند. باین ترتیب اولاً از خطر پاره شدن کیست کاسته شده و ثانیاً پارازیت‌های محتوی کیست مرده و اگر حیواناً کیست پاره شده خطر انتشار بیماری در میان نیست.

در مورد کیست هیداتیک کبدمعمولا فرمل یا اتر بداخل کیست تزریق میکنند و باین ترتیب پارازیت‌ها را از بین میبرند. ولی در مورد کیست ربه باین نتیجه رسیدیم که تزریق فرمل در کیست باعث سرفه‌های شدید میگردد که بیمار را ناراحت و جراح را

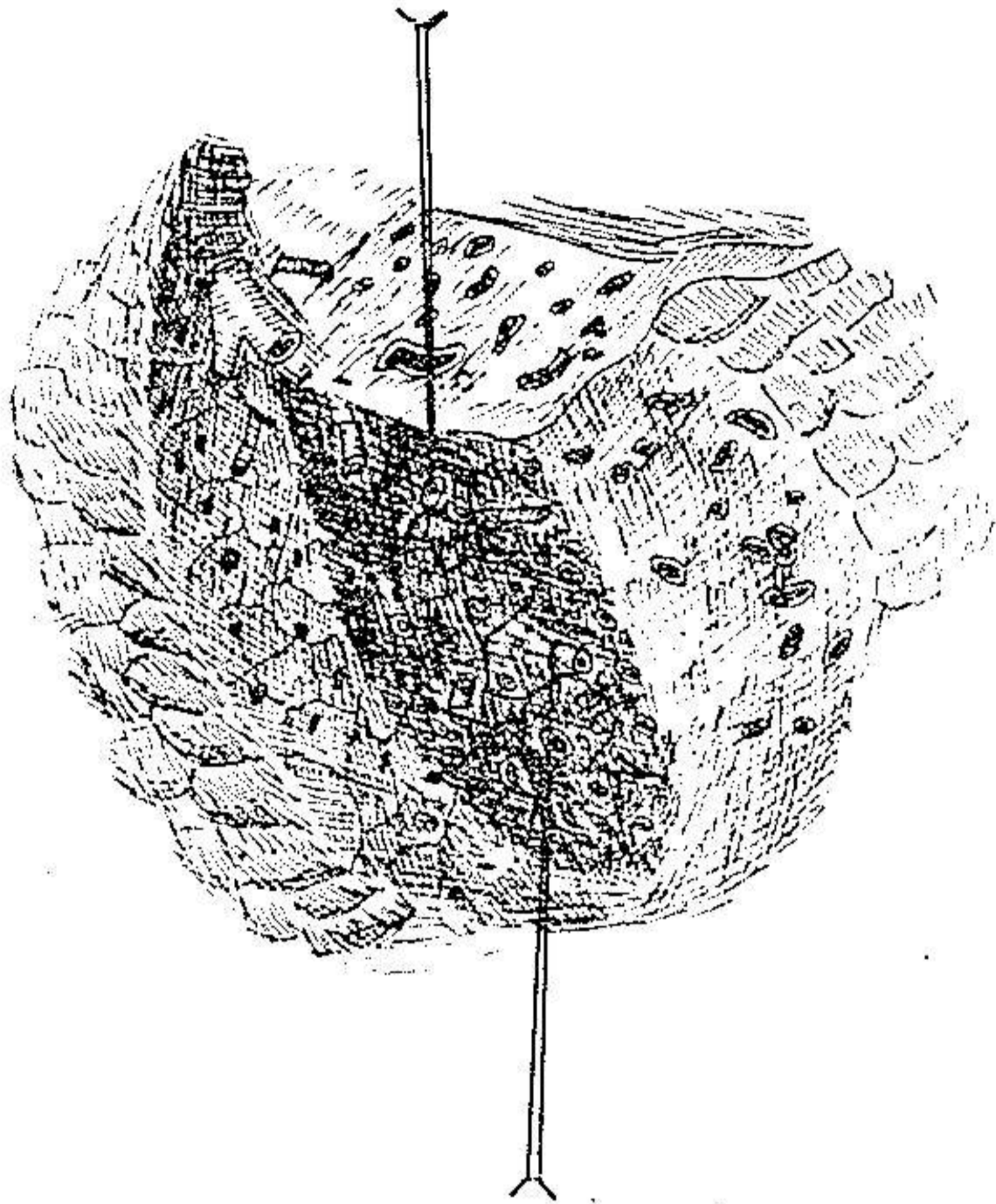


شکل ۶

نسج ربه را برشی میدهند و جدار کیست را از اطراف جدا کرده خارج مینمایند بدرد سر می‌اندازد بطوریکه بهترین ماده برای از بین بردن پارازیت‌های محتوی کیست همان آب نمک پنج درصد است.

در این موقع جدار کیست را از اطراف جدا کرده آنرا خارج می‌سازیم معمولا

در بستری که کیست جد آمده یکی دو برنشبول بزرگ باز میشود و بنظر ما بستن این برنش و برنشبولها از واجبات است. برای اینکار بیهوشی دهنده ریهٔ مریض را از هوا پر میکند و جراح بدقت بستر کیست را نگاه مینماید از دهانه برنشبولهای باز هوا



شکل ۷

پس از در آوردن کیست مقاطع برنش را که بداخل حفره کیست باز شده تک تک میدوزند باصدا خارج میشود و باین ترتیب این برنشبولها مشخص شده پس از رد کردن نخ با سوزن سر آنها را میدوزند حتی میتوان در محل کیست مقداری آب پنی سیلین یا آب نمک ریخته و باین ترتیب با دمیدن هوا در ریه از سوراخهای برنشبولهای باز هوا قل قل خارج میگردد و باین ترتیب محل آنها مشخص میشود.

اهمال در بستن برنشبولها غالباً بقیمت جان بیمار تمام میشود و اگر حیواناً از عمل جان سالم بدر برد دچار عوارض گوناگون میگردد. گاه اتفاق میافتد که قطعه از غشاء جدار کیست دهانه یکی از برنشبولهای باز را مسدود کرده و باین ترتیب آنرا از نظر جراح مخفی میدارد.

در يك مورد از شصت و پنج مورد ديکه با اين طريقه عمل گرديد يکي از برنشيوالها بعلت انسداد باغشاء جدار کیست از نظر مخفی مانده وليگاتور نشد. اين بیمار بعد از عمل دچار پنوموتورا کس شديد گرديد و باسرفه قطعه‌ای از غشاء کیست را از راه دهان خارج کرد. ناچار بیمار برای باردوم تحت عمل جراحی قرار گرفت و برنشيوال مورد

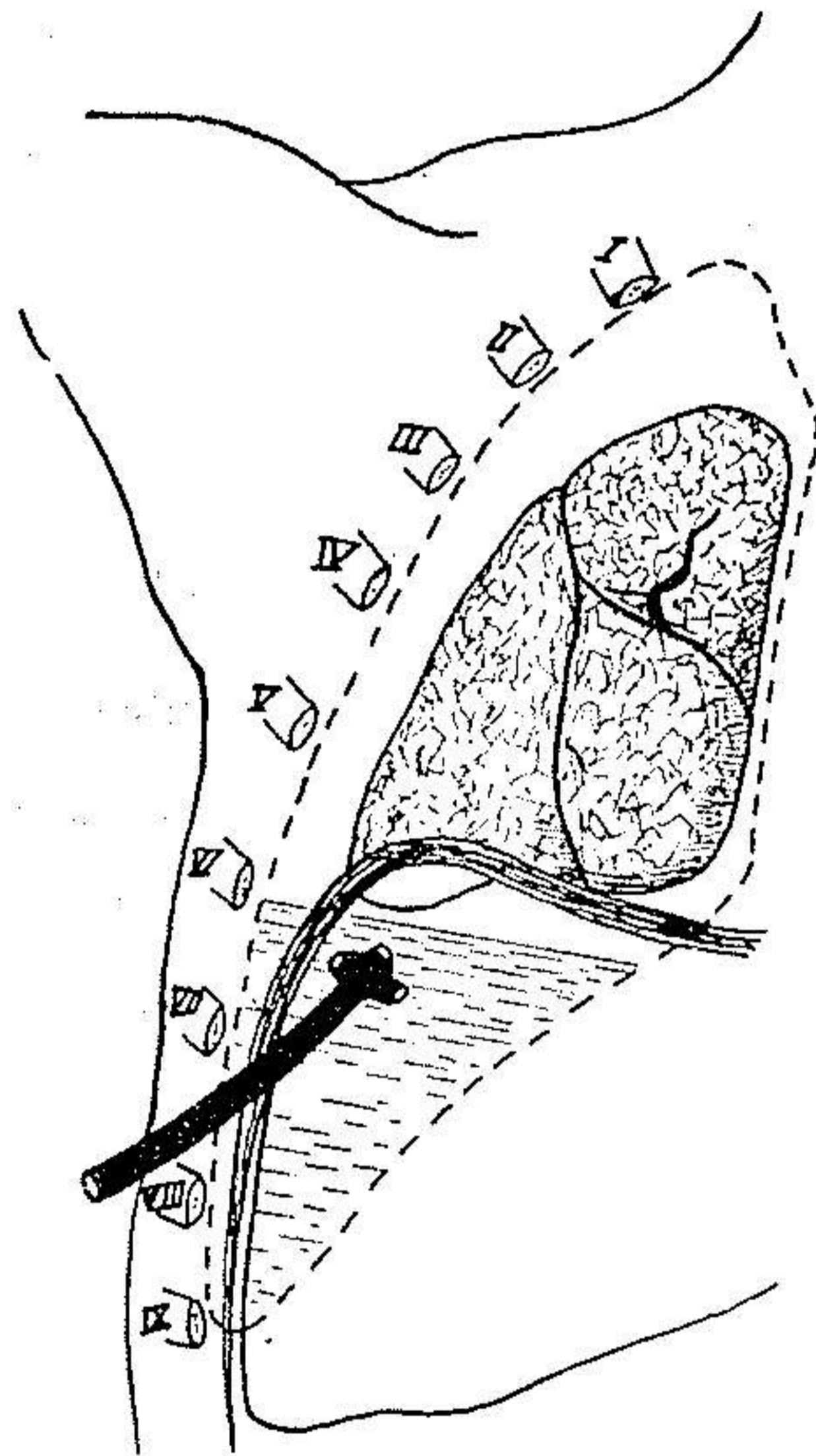
نظر بسته شد ولي در هر حال بیمار شوک عمل دوم را تحمل ننمود و بدرود زندگی گفت.

باين ترتيب ملاحظه ميشود

که فيستول برنشيك و پنوموتورا کس خفه کننده (۱) از جمله مخاطرات بزرگی است که نه بستن برنشها در بردارد. اگر استثنائاً بیمار از اين مخاطرات هم جان بدر برد بعلت دمیدن مدام هوا در نسج ریه حفره بزرگی بشکل کاورن ايجاد میگردد که بعلت راه داشتن بخارج انفکته شده باعث ناراحتی بیمار و طيبب معاليج ميشود. پس صلاح است با صرف وقت طولانی بدقت تمام اين برنشيوالها را دوخت و باين ترتيب از عوارض فوق‌الذکر جلوگيری بعمل آورد.

در آوردن آدوانتيس (۲)

کیست تقريباً صلاح نیست چه اولاً آدوانتيس از نسج خود ریه میباشد که برای دفاع در اطراف کیست تشکيل شده و ثانياً تشریح و در آوردن آن همواره باز شدن چند



شکل ۸

پس از خاتمه عمل سوند پتزی که قسمت سرپوش مانند آنرا بریده اند در داخل قفسه صدری در پائین محل شکاف عمل قرار میدهم

شعبه ازانشعابات برنش و عروق بزرگ را در بردارد. چه بسا اوقات که ممکن است در ضمن در آوردن آدوانتیس شریان يك لوب پاره گردید و بالا جبار بعمل لوبکتومی مبادرت ورزیده شود. مادر چندین مورد آدوانتیس کیست را برداشته ایم و با مقایسه نتایج این موارد با مواردیکه بدر آوردن خود کیست اکتفا شده بود ملاحظه گردید که هیچگونه تفاوت وارجحیتی بین این دو طریقه نیست. بطوریکه رویه رفته صلاح است از در آوردن آدوانتیس خودداری کرد.

بالاخره در صورتیکه حفره بزرگی در ریه ایجاد شده باشد میتوان جدارهای آنرا حتی المقدور بهم نزدیک کرد و دوخت.

در این موقع از سوراخی که پائین تر از محل شکاف عمل در یکی از فضاها بین دنده ای ایجاد میکنیم يك سوند پتزر که قسمت سرپوش مانند آنرا بریده ایم وارد کرده جدار قفسه صدری را میدوزیم. باید بخاطر داشت که کیستهای متعدد فراوان بوده و همواره پس از در آوردن يك کیست سایر نواحی ریه را در جستجوی کیستهای دیگر باید تفحص نمود.

اینک آمار بیمارانی که از سال ۱۳۲۸ تا کنون باروش فوق در بیمارستان سینا و نجمیه عمل شده اند از نظر میگذرانیم:

تعداد کل بیماران عمل شده ۶۵ نفر

تعداد مرد	۴۴ نفر
تعداد زن	۲۱ نفر
جمع	۶۵ نفر
کیست ریه راست	۳۲ نفر
« « چپ	۲۳ نفر
« هر دو ریه	۱۰ نفر
جمع	۶۵ نفر

کیست فرد ۴۱ نفر

کیست متعدد (۱) ۲۴ نفر

جمع ۶۵ نفر

تعداد کیست انفکته (۲) ۱۱ نفر

تعداد کیست انفکته و فتید (۳) ۱ نفر